

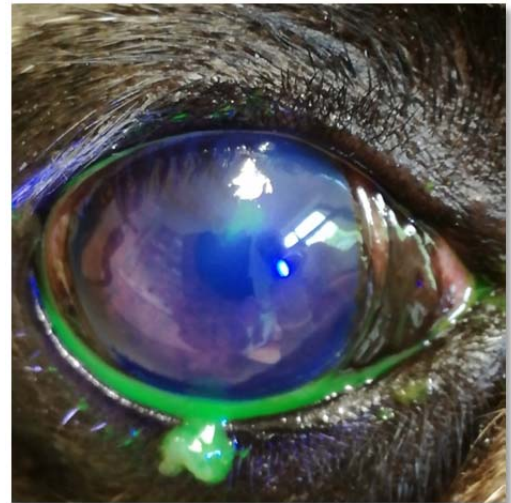


SCCED – Boxerulcus

Die SCCED (spontaneous chronic corneal epithelial defect = spontaner chronischer Hornhautepitheldefekt) wird auch als Boxerulcus oder nicht heilendes Hornhautgeschwür bezeichnet. Diese Augenerkrankung tritt bevorzugt bei kurznasigen (brachyzephalen) Rassen auf, kann aber auch bei anderen Hunderassen vorkommen. Es können ein Auge oder auch beide Augen gleichzeitig betroffen sein.

Das oberflächliche Hornhautgeschwür ist sehr schmerzhaft. Die betroffenen Hunde kneifen die Lider zusammen, sind licht- und berührungsempfindlich, der Tränenfluss ist gesteigert und die Bindehäute sind gerötet. Der Hornhautdefekt lässt sich durch Anfärben mit Fluoreszein deutlich darstellen.

Durch ein Fehlen der Haftungsunkte (Hemidesmosomen) zwischen den Hornhautschichten kommt es spontan oder durch eine Verletzung zum Riss im Hornhautepithel, der äußersten Schicht der Hornhaut, und damit zu einem oberflächlichen Hornhautdefekt. Das Epithel wächst dann zwar nach, da es aber wegen der fehlenden Hemidesmosomen und einer sich bildenden glatten hyalinen Membran keinen Halt findet, wächst es auf dem darunterliegenden Hornhautstroma nicht an. Um ein Anwachsen des Epithels wieder zu ermöglichen, müssen mechanisch die losen Epithelränder und die hyaline Membran beseitigt werden. Dies kann mit einem Wattetupfer oder besser mit einem Diamantschleifer erfolgen. Manchmal muss eine bessere Haftung mit einer Keratotomie (linien- oder punktförmiges Einritzen der oberen Hornhautschichten mit einer Kanüle) provoziert werden. Zum Schutz vor äußeren Einflüssen und der Reibung des Lidschlags auf der Hornhaut, kann eine Kontaktlinse eingesetzt werden, die in diesem Fall auch Bandagelinse genannt wird. Unterstützend werden antibiotische Augentropfen, die vor Infektionen der angegriffenen Hornhaut schützen, und die Hornhautheilung fördernde Augenmedikamente verabreicht. Da



Fluoreszein positiver Hornhautdefekt mit aufgeworfenen Epithelrändern



Tierärztliche Praxis für Kleintiere

Dr. med. vet. Edda Hoffmann

« Dermatologie »

Stefanie Metzger

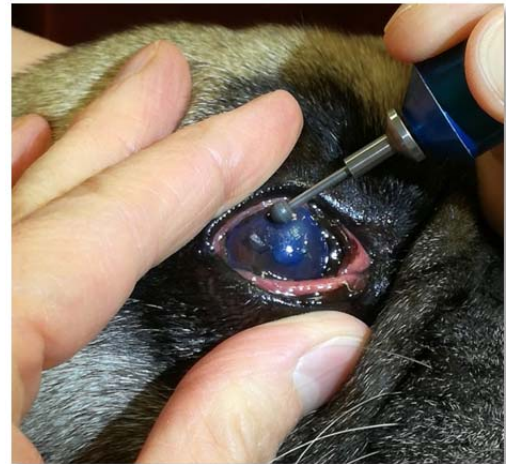Fachtierärztin für Kleintiere

« Augenheilkunde »

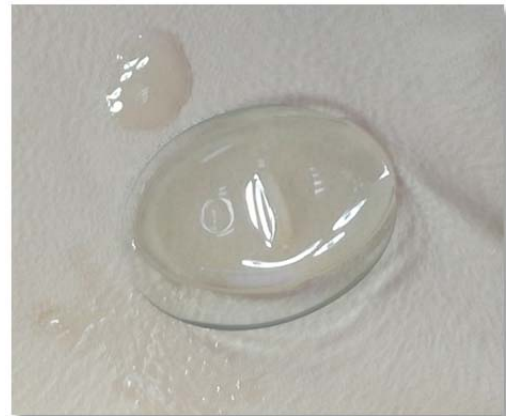gerade Verletzungen der oberflächlichen Hornhautschichten sehr schmerzhaft sind, sollte zusätzlich ein Schmerzmittel gegeben werden.

Wenn diese Maßnahmen nicht zu einer Heilung führen, wird eine Keratektomie durchgeführt. Dabei werden in Narkose mit einem speziellen Messer und unter Vergrößerung mit Hilfe eines Operationsmikroskops die oberen Hornhautschichten bis über den Rand des Defekts hinweg abgetragen, so dass anschliessend eine normale Heilung erfolgen kann. Nach der Operation wird zum Schutz eine Kontaktlinse eingesetzt oder eine Nickhautschütze angelegt. Dabei wird das dritte Augenlid vorübergehend mit dem Oberlid vernäht.

Wichtig ist, dass vor der Behandlung andere Ursachen für einen Epitheldefekt, wie Distichien (Haare wachsen aus dem Lidrand und reiben auf der Hornhaut), Zilien (Haare wachsen aus der Lidbindehaut und reiben auf der Hornhaut), Entropium (das Lid rollt sich ein und die behaarte Haut reibt auf der Hornhaut) oder KCS (trockenes Auge) ausgeschlossen werden.



Abrasio (Abtragen der abgestorbenen losen Hornhautanteile) mit Diamantschleifer



Kontaktlinse

Bildeigentum: Tierärztliche Praxis für Kleintiere Dr. Hoffmann und Metzger

Tierärztliche Praxis für Kleintiere
Dr. med. vet. Edda Hoffmann &
Stefanie Metzger

Karschhauser Str. 23, 40699 Erkrath
Telefon: (0 21 04) 4 60 -30 / 38
Telefax: (0 21 04) 1 38 59 86
E-Mail: info@tierarztpraxis-erkrath.de
Web: www.tierarztpraxis-erkrath.de

Terminsprechstunde
Montag bis Freitag
09:00 Uhr bis 12:00 Uhr
15:00 Uhr bis 18:00 Uhr
(außer Mittwoch)

Offene Sprechstunde
Mittwoch
18:00 Uhr bis 20:00 Uhr
Samstag
10:00 Uhr bis 12:00 Uhr