



Tierärztliche Praxis für Kleintiere

Dr. med. vet. Edda Hoffmann

« Dermatologie »

Stefanie Metzger

Fachtierärztin für Kleintiere

« Augenheilkunde »

Lidrandtumor

Lidrandtumore können bei allen Tieren vorkommen. Bei Hunden handelt es sich meist um gutartige Adenome, die von den Meibomschen Drüsen (diese bilden den fettigen Anteil des Tränenfilms und ihre Ausgänge sind als kleine Punkte am Lidrand zu sehen) ausgehen. Aber auch bösartige Tumore wie Melanome und Plattenepithelkarzinome können auftreten. Bei Katzen sind Lidrandtumore häufiger bösartig als beim Hund.

Da Lidrandtumore auf der Hornhaut reiben und zu schmerzhaften Hornhautgeschwüren führen können, sollten sie, auch wenn sie gutartig sind, frühzeitig entfernt werden. Dabei wird in der Regel ein Keil aus dem Lid herausgeschnitten und anschließend werden beide Wundränder wieder passend adaptiert und mit einem sehr dünnen Faden vernäht. Dabei muss darauf geachtet werden, dass es nicht zu einer Stufenbildung kommt. Für diese Operation ist eine Narkose erforderlich.

Sehr kleine Tumore, die nicht in die Tiefe ziehen, können auch mit Kryotechnik behandelt werden. Dabei werden sie mit Hilfe eines Kryopens vereist und fallen innerhalb von zwei Wochen ab. Dies kann in der Regel unter Lokalanästhesie durchgeführt werden.

Bei größeren Tumoren, die mehr als ein Drittel des Lidrandes mit einbeziehen, muss mit Hilfe einer Verschiebeplastik (z.B. aus der Oberlippe) ein neuer Lidrand rekonstruiert werden. Dafür muss das Tier ebenfalls in Narkose liegen.

Nach der Entfernung des Lidrandtumors kann ein Pathologe feststellen, ob der Tumor gut- oder bösartig ist.

Bildeigentum: Tierärztliche Praxis für Kleintiere Dr. Hoffmann und Metzger

Tierärztliche Praxis für Kleintiere
Dr. med. vet. Edda Hoffmann &
Stefanie Metzger

Karschhauser Str. 23, 40699 Erkrath
Telefon: (0 21 04) 4 60 -30 / 38
Telefax: (0 21 04) 1 38 59 86
E-Mail: info@tierarztpraxis-erkath.de
Web: www.tierarztpraxis-erkath.de

Terminsprechstunde
Montag bis Freitag
09:00 Uhr bis 12:00 Uhr
15:00 Uhr bis 18:00 Uhr
(außer Mittwoch)

Offene Sprechstunde
Mittwoch
18:00 Uhr bis 20:00 Uhr
Samstag
10:00 Uhr bis 12:00 Uhr



Tierärztliche Praxis für Kleintiere

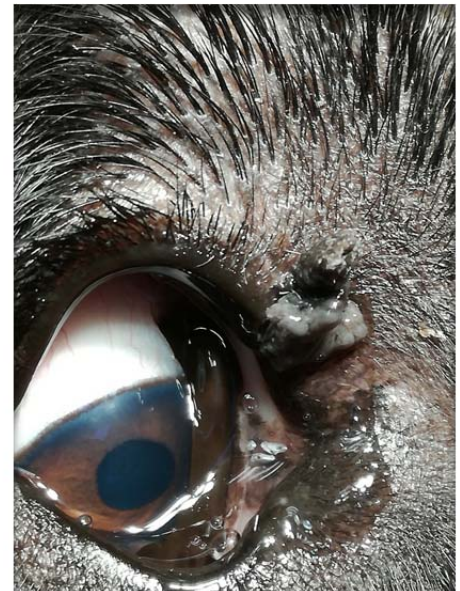
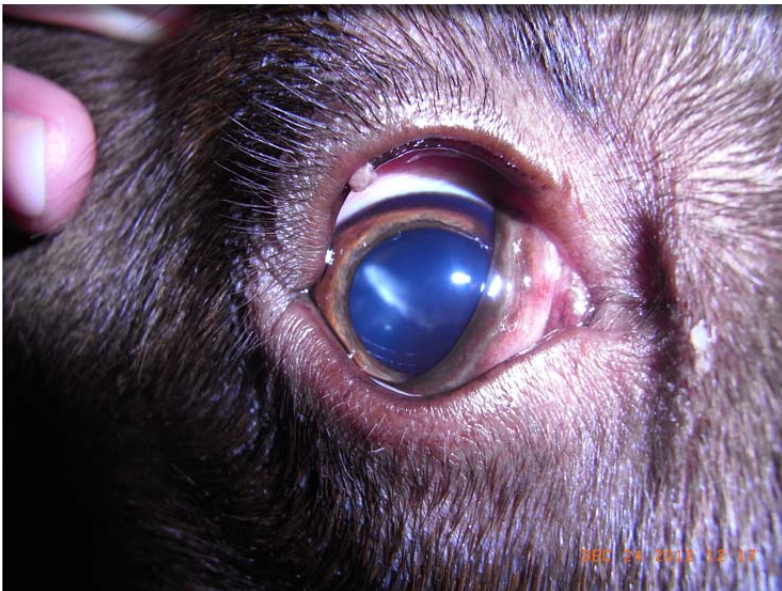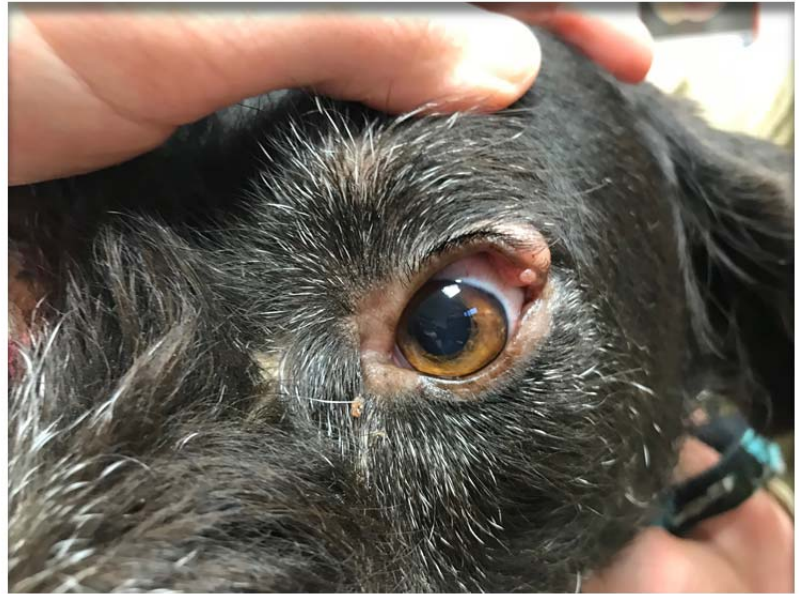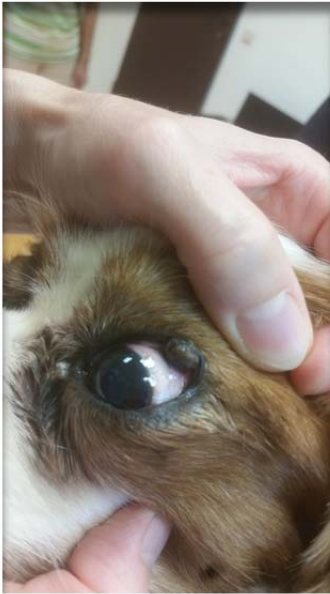Dr. med. vet. Edda Hoffmann

« Dermatologie »

Stefanie Metzger

Fachtierärztin für Kleintiere

« Augenheilkunde »



Lidrandtumore

Tierärztliche Praxis für Kleintiere
Dr. med. vet. Edda Hoffmann &
Stefanie Metzger

Karschhauser Str. 23, 40699 Erkrath
Telefon: (0 21 04) 4 60 -30 / 38
Telefax: (0 21 04) 1 38 59 86
E-Mail: info@tierarztpraxis-erkath.de
Web: www.tierarztpraxis-erkath.de

Terminsprechstunde
Montag bis Freitag
09:00 Uhr bis 12:00 Uhr
15:00 Uhr bis 18:00 Uhr
(außer Mittwoch)

Offene Sprechstunde
Mittwoch
18:00 Uhr bis 20:00 Uhr
Samstag
10:00 Uhr bis 12:00 Uhr



Tierärztliche Praxis für Kleintiere

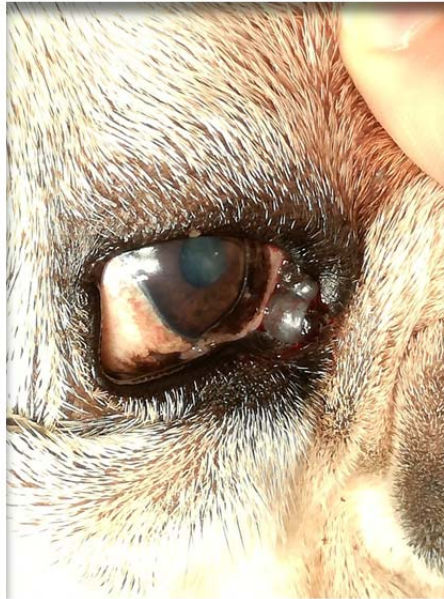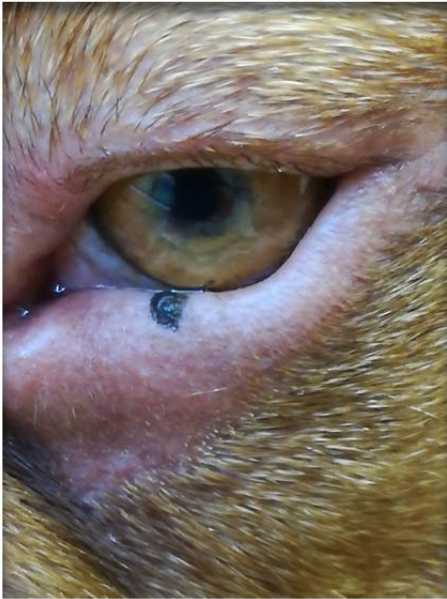Dr. med. vet. Edda Hoffmann

« Dermatologie »

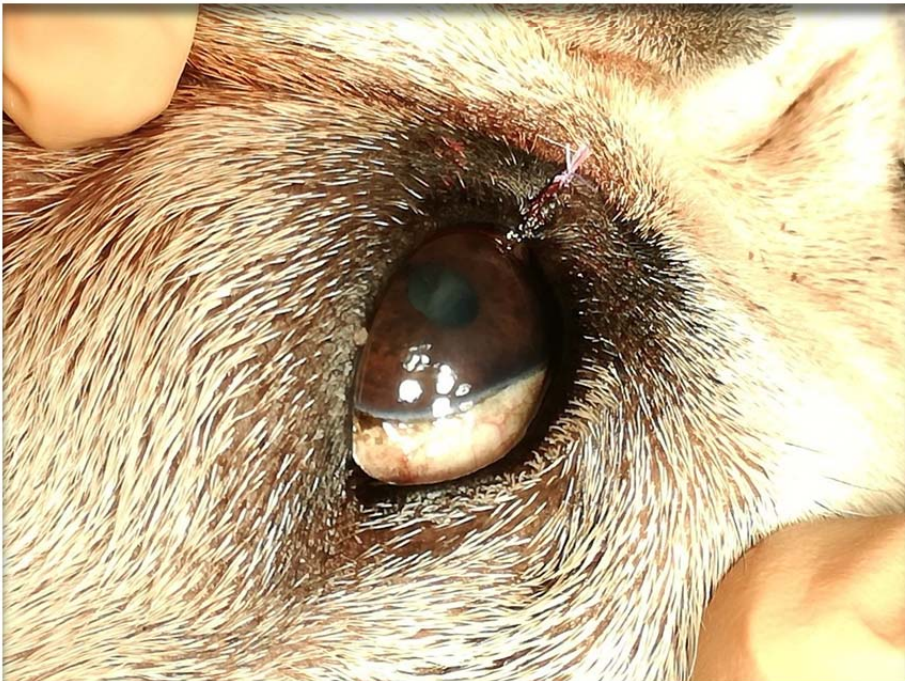
Stefanie Metzger

Fachtierärztin für Kleintiere

« Augenheilkunde »



Lidrandtumor



Lidrandtumor nach OP

Tierärztliche Praxis für Kleintiere
Dr. med. vet. Edda Hoffmann &
Stefanie Metzger

Karschhauser Str. 23, 40699 Erkrath
Telefon: (0 21 04) 4 60 -30 / 38
Telefax: (0 21 04) 1 38 59 86
E-Mail: info@tierarztpraxis-erkath.de
Web: www.tierarztpraxis-erkath.de

Terminsprechstunde
Montag bis Freitag
09:00 Uhr bis 12:00 Uhr
15:00 Uhr bis 18:00 Uhr
(außer Mittwoch)

Offene Sprechstunde
Mittwoch
18:00 Uhr bis 20:00 Uhr
Samstag
10:00 Uhr bis 12:00 Uhr