



Korneanekrose, Korneasequester, Cornea nigra

Die Korneanekrose ist eine Hornhauterkrankung der Katze, bei der Anteile der Hornhaut absterben und sich durch Einlagerung von Pigment aus der Tränenflüssigkeit hellbraun bis fast schwarz verfärben.

Als Ursache werden eine vorangegangene Herpesinfektion, ein trockenes Auge, vorstehende Augen bei kurznasigen Rassen, Entropium und chronische Hornhautgeschwüre angenommen.

Die Augen sind dabei gereizt und es können sich schmerzhaftes Hornhautgeschwüre bilden. In extremen Fällen kann sich der Sequester lösen und zu einer Perforation der Hornhaut und damit zum Auslaufen des Kammerwassers aus dem Auge führen.

In milden Fällen kann die Korneanekrose mit Augenmedikamenten behandelt werden, die ein Lösen des Sequesters und eine Heilung der Hornhautwunde ermöglichen.

Meist muss jedoch der Sequester chirurgisch entfernt werden. Dabei werden die braun verfärbten Hornhautanteile mit einem speziellen Hornhautmesser unter einem Operationsmikroskop abgetragen. Dies nennt man Keratektomie. Bei oberflächlichen Nekrosen reicht dieses Abtragen aus und es wird anschließend zum Schutz der jetzt dünneren Hornhaut eine Kontaktlinse eingesetzt, eine Nickhautschürze angelegt oder für kurze Zeit Ober- und Unterlid miteinander vernäht. Reicht die Nekrose tiefer, muss der Defekt mit einer Bindehautlappenplastik, einer speziell für die Hornhautchirurgie aufgearbeiteten Schweinemukosa oder einer keratokonjunktivalen Verschiebeplastik verschlossen werden. Bei letzterer wird eine an den Defekt anschließende Hornhautschicht in den Defekt hineingezogen und die anhängende Bindehaut wird dabei zum Zentrum der Hornhaut hin verschoben. Dadurch wird auch der dunkle Rand der Hornhaut, der Limbus, zum Zentrum hin verlegt.

Unterstützend sollten lokale Antibiotika und die Hornhautheilung fördernde Medikamente gegeben werden. Außerdem können Schmerzmittel und systemische Antibiotikagaben sinnvoll sein.

Bildeigentum: Tierärztliche Praxis für Kleintiere Dr. Hoffmann und Metzger



Tierärztliche Praxis für Kleintiere

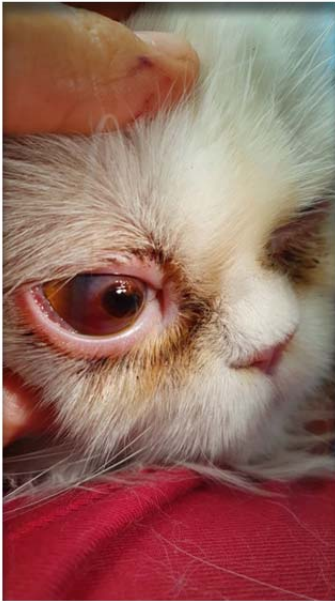Dr. med. vet. Edda Hoffmann

« Dermatologie »

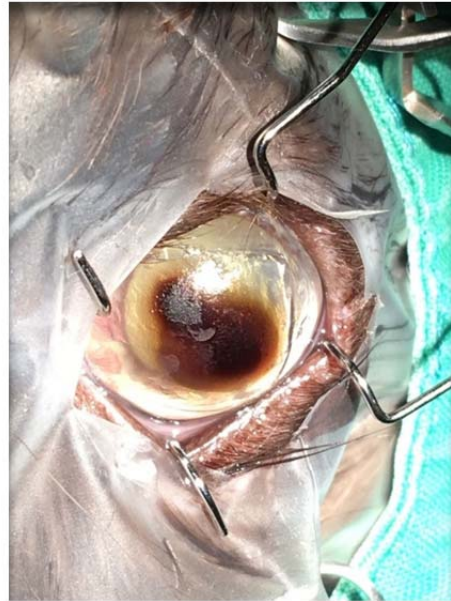Stefanie Metzger

Fachtierärztin für Kleintiere

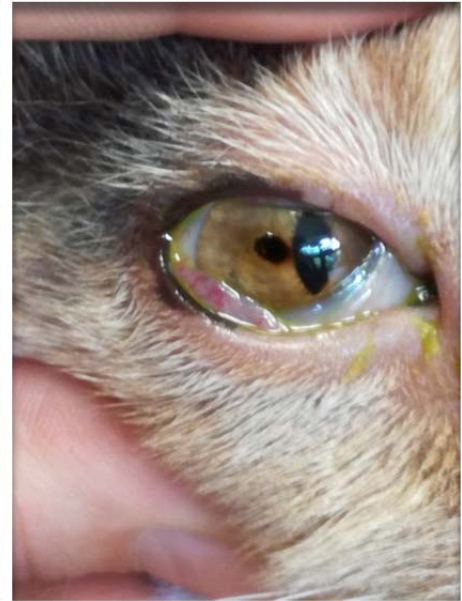
« Augenheilkunde »



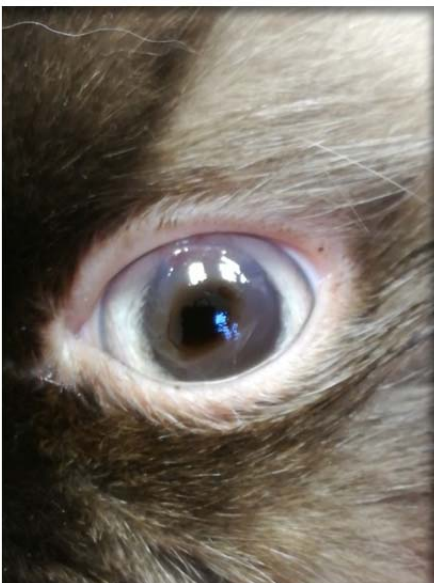Korneasequester



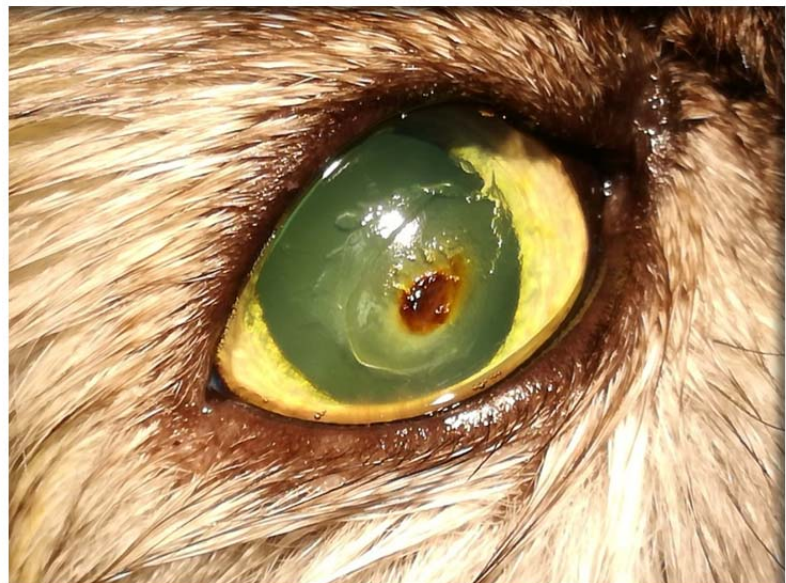
Korneasequester



Korneasequester



Korneasequester



Korneasequester

Tierärztliche Praxis für Kleintiere
Dr. med. vet. Edda Hoffmann &
Stefanie Metzger

Karschhauser Str. 23, 40699 Erkrath
Telefon: (0 21 04) 4 60 -30 / 38
Telefax: (0 21 04) 1 38 59 86
E-Mail: info@tierarztpraxis-erkrath.de
Web: www.tierarztpraxis-erkrath.de

Terminsprechstunde

Montag bis Freitag	9 - 12 Uhr
Mo., Di., Do., Fr.	15 - 18 Uhr
Mittwoch	18 - 20 Uhr
Samstag	10 - 12 Uhr



Tierärztliche Praxis für Kleintiere

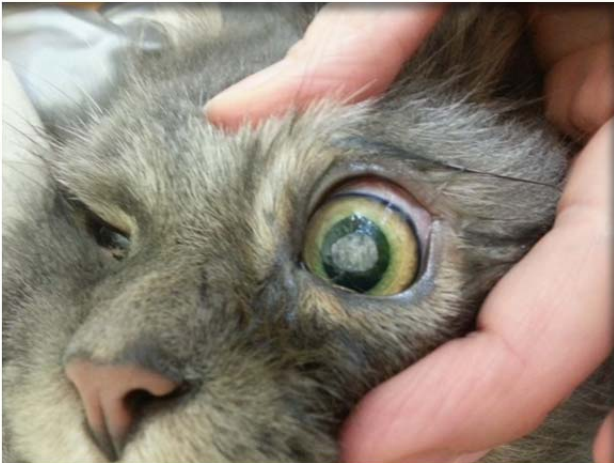Dr. med. vet. Edda Hoffmann

« Dermatologie »

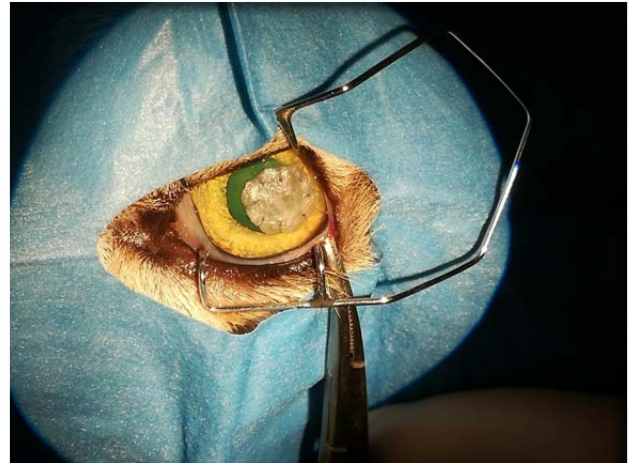
Stefanie Metzger

Fachtierärztin für Kleintiere

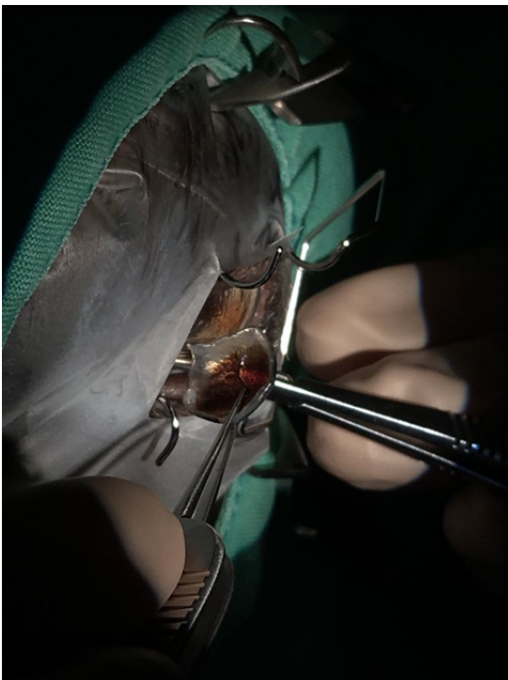
« Augenheilkunde »



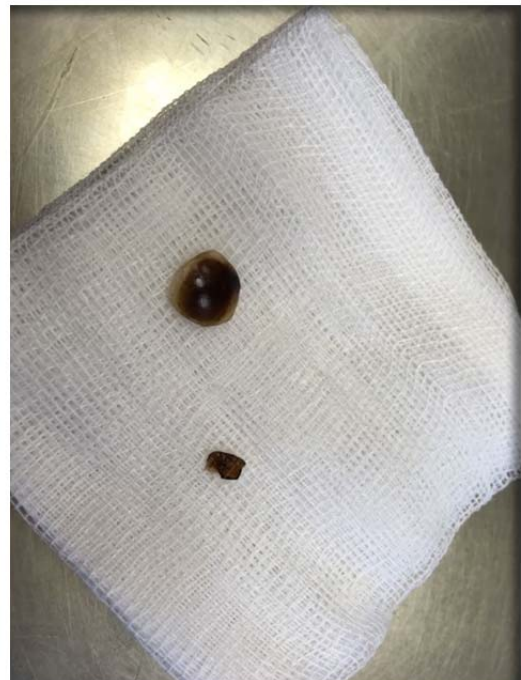Defekt mit Schweinemukosa abgedeckt



Defekt mit Schweinemukosa abgedeckt



Entfernung des Korneasequesters



entfernter Korneasequester

Tierärztliche Praxis für Kleintiere
Dr. med. vet. Edda Hoffmann &
Stefanie Metzger

Karschhauser Str. 23, 40699 Erkrath
Telefon: (0 21 04) 4 60 -30 / 38
Telefax: (0 21 04) 1 38 59 86
E-Mail: info@tierarztpraxis-erkrath.de
Web: www.tierarztpraxis-erkrath.de

Terminsprechstunde

Montag bis Freitag	9 - 12 Uhr
Mo., Di., Do., Fr.	15 - 18 Uhr
Mittwoch	18 - 20 Uhr
Samstag	10 - 12 Uhr



Tierärztliche Praxis für Kleintiere

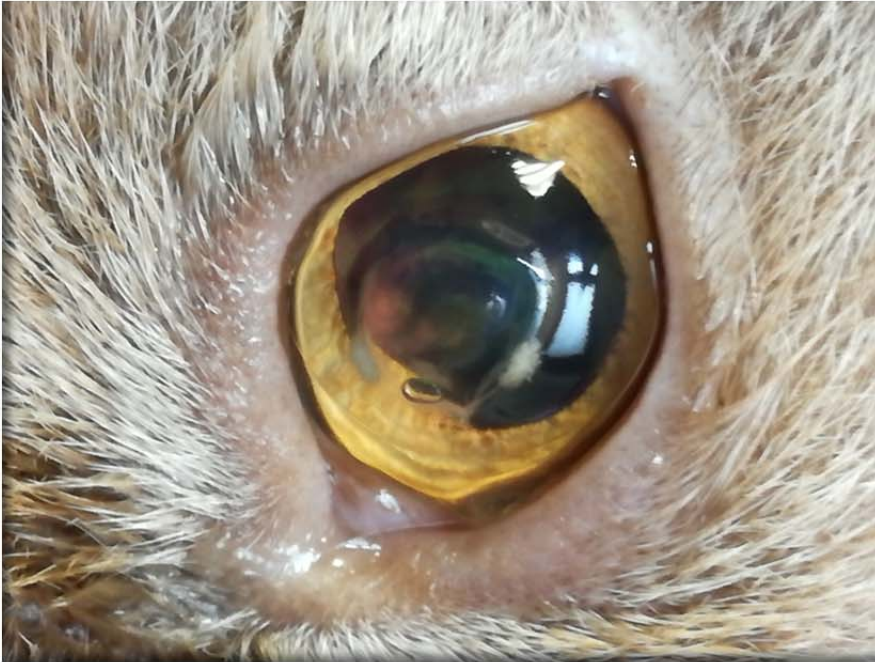Dr. med. vet. Edda Hoffmann

« Dermatologie »

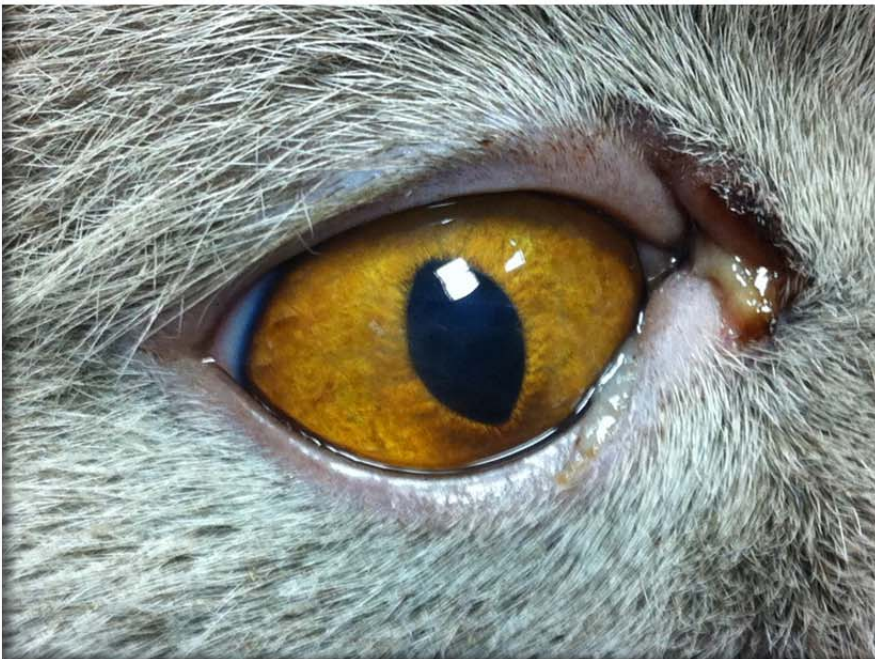Stefanie Metzger

Fachtierärztin für Kleintiere

« Augenheilkunde »



*nach OP mit Kontaktlinse
abgedeckt*



vier Wochen nach OP

Tierärztliche Praxis für Kleintiere
Dr. med. vet. Edda Hoffmann &
Stefanie Metzger

Karschhauser Str. 23, 40699 Erkrath
Telefon: (0 21 04) 4 60 -30 / 38
Telefax: (0 21 04) 1 38 59 86
E-Mail: info@tierarztpraxis-erkrath.de
Web: www.tierarztpraxis-erkrath.de

Terminsprechstunde

Montag bis Freitag	9 - 12 Uhr
Mo., Di., Do., Fr.	15 - 18 Uhr
Mittwoch	18 - 20 Uhr
Samstag	10 - 12 Uhr